

A photograph of a person's legs and hands. The person is wearing dark blue jeans and a grey t-shirt. They are holding their right knee with both hands, suggesting pain or discomfort. The background is a lush green garden with various plants and flowers.

Onbegrepen bovenbeenklachten

De gebruikte afbeeldingen zijn niet bedoeld als illustraties maar dienen als ondersteuning of als dragers van het betoog. De auteur beroept zich hierbij op het beeld- en citaatrecht. Voor zover mogelijk wordt/worden de rechthebbende/rechthebbenden vermeld en er wordt verwezen naar de geraadpleegde bronnen.

The pictures used are not intended as illustrations but serve as supports or as carriers of the argument. The author relies on the image- and quote law. As far as possible, be the rightholder/copyright holders mentioned and reference is made to the sources consulted.

Onbegrepen bovenbeenklachten

N. cutaneus femoralis lateralis (NCFL)

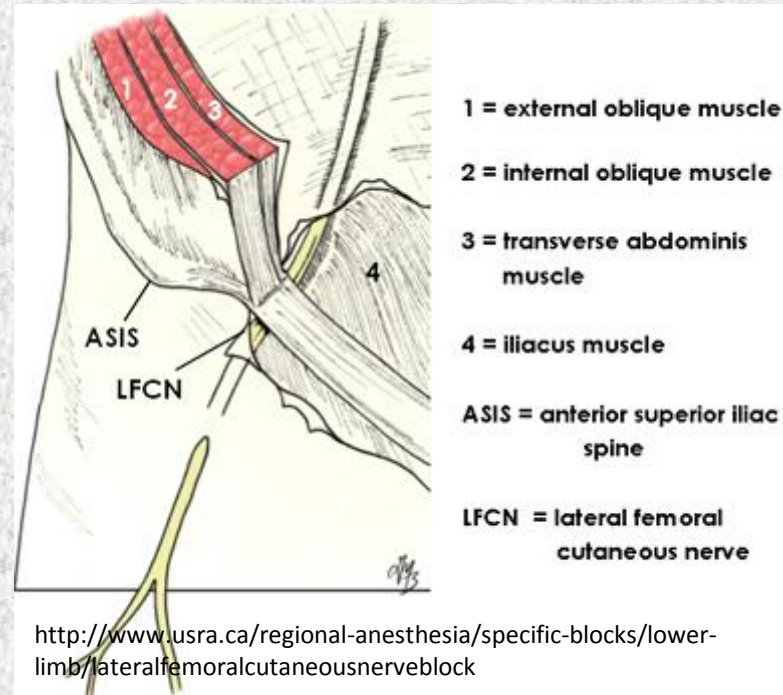
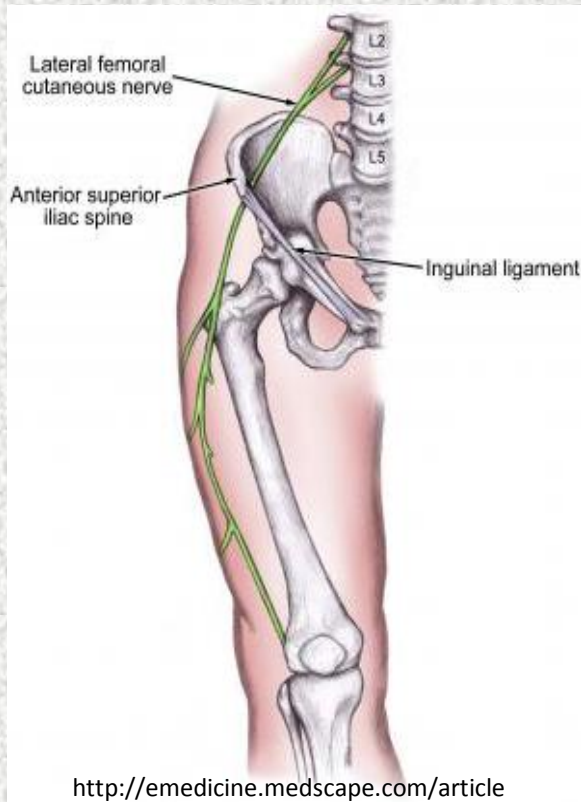
U hebt een patiënt met klachten aan de buitenkant van een bovenbeen. De gelokaliseerde pijn manifesteert zich ook in de nacht. Is dit een 'rode vlag'? U overweegt differentiaaldiagnostisch: HNP, piriformis en trochanterpijn. Maar, misschien is er toch iets anders aan de hand. Deze presentatie geeft u een handvat bij onbegrepen klachten - veroorzaakt door compressie/irritatie van de N. cutaneus femoralis lateralis - en laat zien waarbij echografie u behulpzaam kan zijn.

Misunderstood upper leg complaints

N. cutaneus femoralis lateralis (NCFL)

You have a patient with complaints on the outside of a thigh. The localized pain manifests itself also in the night. There is a 'red flag'? You are considering: HNP, piriformis or trochanter pain. But, maybe there is something else going on. This presentation gives you a handle at misunderstood complaints caused by compression/irritation of the N. cutaneus femoral lateralis- and shows where ultrasound can assist you.

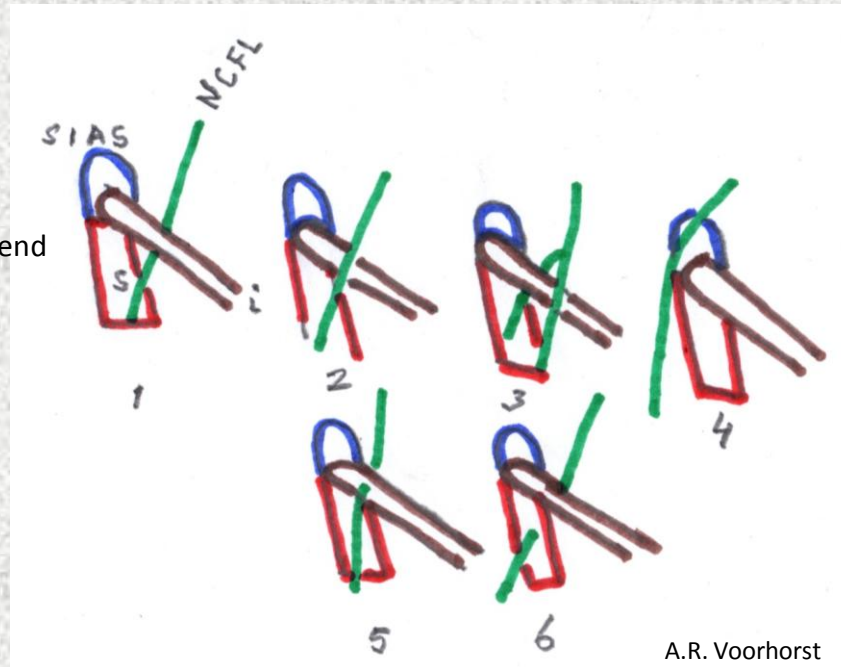
Oorzaak: N. cutaneus femoralis lateralis (NCFL)?



Oppervlakkige pijn, doofheid of branderig gevoel aan de latero-antérieure zijde van het bovenbeen

anatomische varianten (NCFL)

Nummer 1 is meest voorkomend



SIAS: spina iliaca anterior superior
NCFL: nervus cutaneus lateralis femoris
S: M. sartorius
i: ligament inguinale



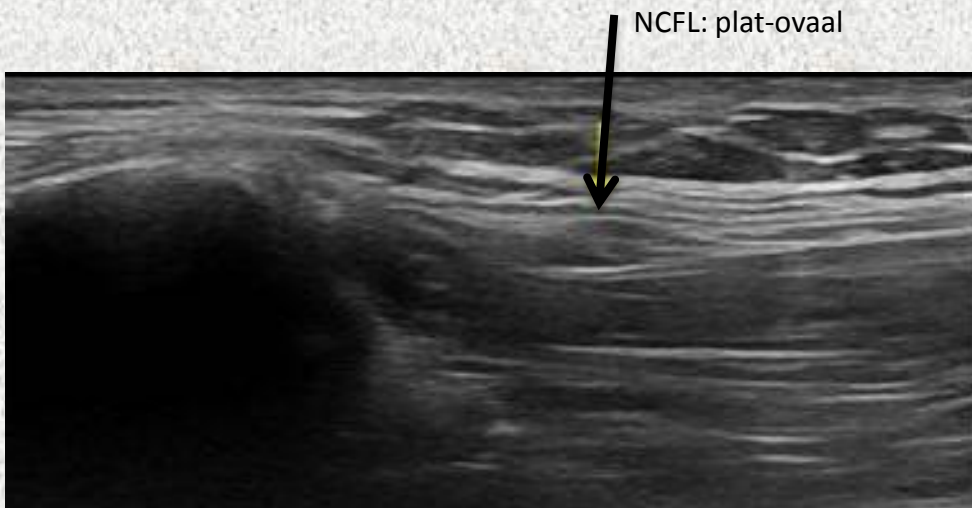
klinisch

*doofheid of branderige pijn aan de antero-laterale zijde van het bovenbeen

*pijn in de nacht (meralgia paraestetica nocturna)

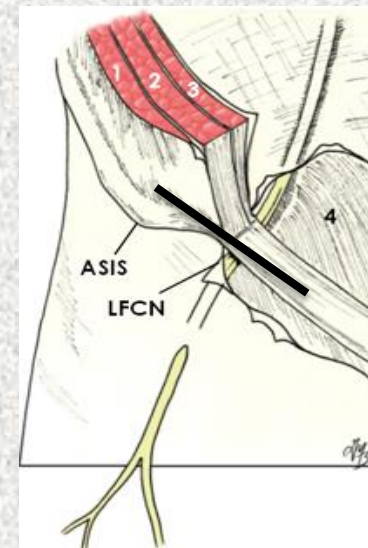
*vaker bij mannen dan bij vrouwen

1. Beeldvorming echografie/geen pathologie



transversaal

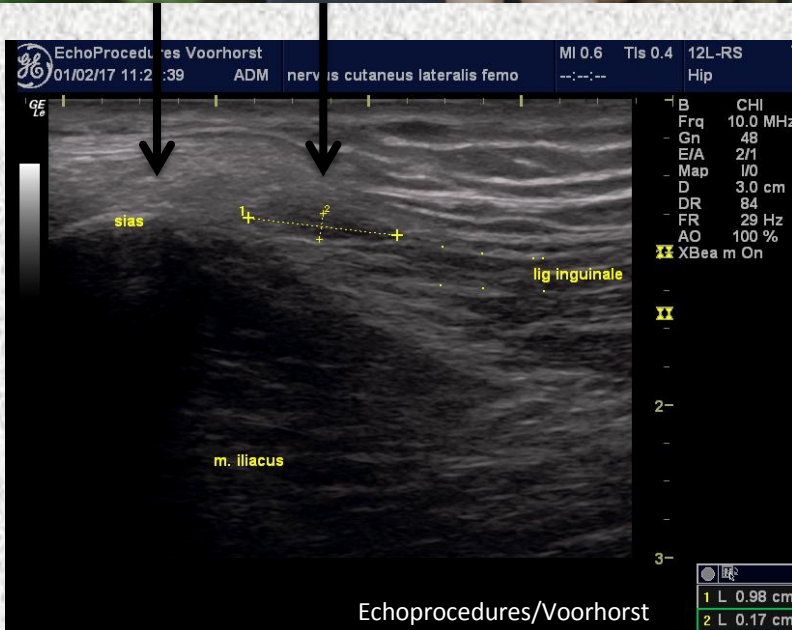
<http://www.ultrasoundcases.info/Slide-View.aspx?cat=446&case=7274>



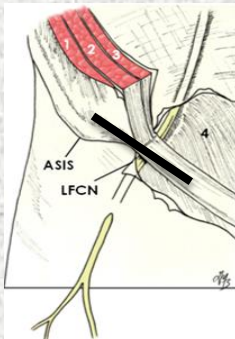
— probepositie

<http://www.usra.ca/regional-anesthesia/specific-blocks/lower-limb/lateral-femoral-cutaneous-nerve-block>

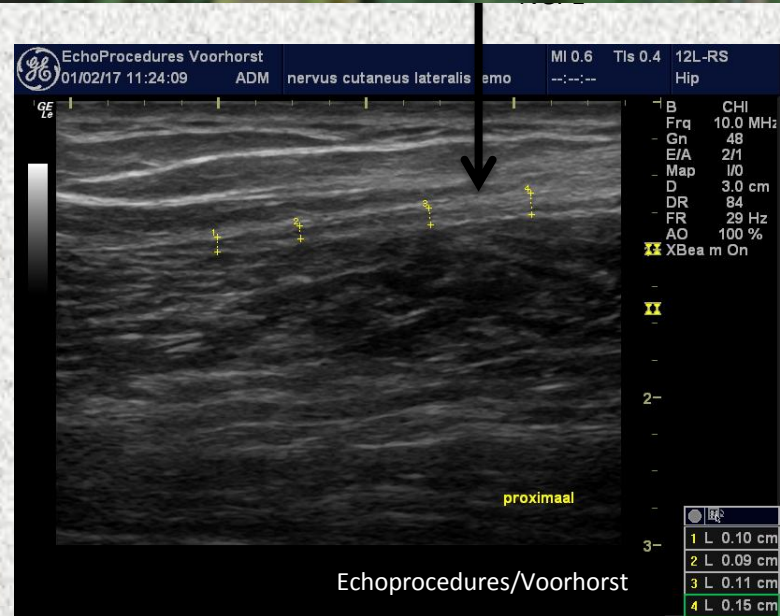
2. Beeldvorming: geen pathologie



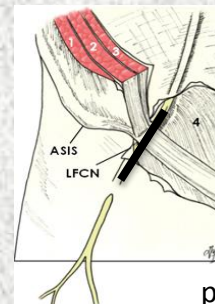
transversaal



probepositie

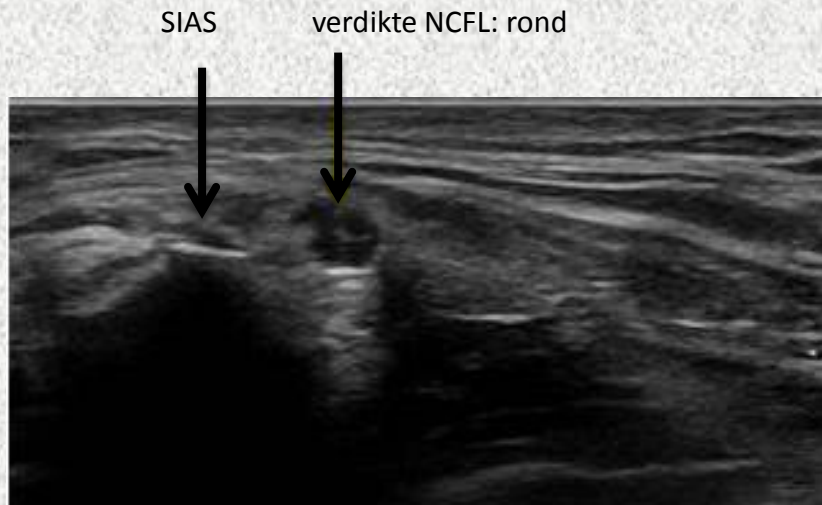


longitudinaal

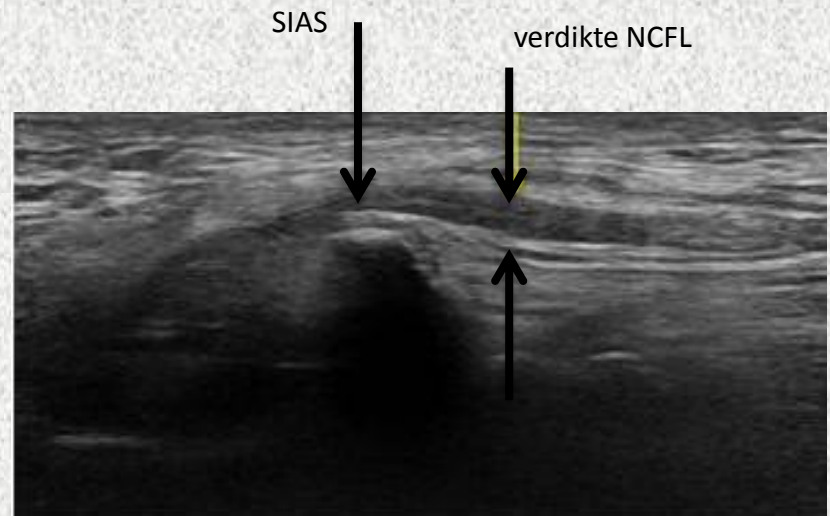


probepositie

3. Beeldvorming: pathologie



transversaal



longitudinaal

<http://www.ultrasoundcases.info/Slide-View.aspx?cat=446&case=7274>



Oorzaak: Impingement

- * Idiopatisch: oorzaak onbekend
- * Strak zittende kleding, riemen, strak elastiek, korset, mobieltje of sleutels in de broekzak)
- * Sport waarbij veel uitvalspassen worden gemaakt (langlaufen, fitness, schaatsen)
- * Met de benen over elkaar zitten
- * Obesitas
- * Zwangerschap
- * Diabetes (bij polyneuropathie)

Differentiale diagnostiek

- * Trochanter syndroom
- * Piriformissyndroom
- * Triggerpoints
- * Bursitis subtrochanterica
- * HNP



therapie

- *Oorzaak van compressie wegnemen
- *Training aanpassen
- *Koelen met ijskompresen
- *Pijnstillers (NSAID's)
- *Carbamazepine (tegen epilepsie)
- *Capsicumcrème (crème)
- *Injectie met pijnstiller eventueel in combinatie met een ontstekingsremmer

Operatie:

- *neurolyse
- *neurectomie



bronnen

<http://emedicine.medscape.com/article/1141848-overview>

Kompressionssyndrome des N. cutaneus femoris lateralis Meralgia paraesthetica Gregor Antoniadis

Meralgia paraesthetica: 'een geknelde zenuw in het bovenbeen'.

http://www.gezondheid.be/index.cfm?fuseaction=art&art_id=13313

<http://www.usra.ca/regional-anesthesia/specific-blocks/lower-limb/lateral-femoral-cutaneous-nerve-block.php>

<http://www.ultrasoundcases.info/Slide-View.aspx?cat=446&case=7274>

<https://www.henw.org/archief/volledig/id2270-meralgia-paraesthetica.html>

Ultra sound of the Muskuloskeletal System: S. Bianchi / C. Martinoli